

乳房インプラント関連未分化大細胞型リンパ腫について (BIA-ALCL: Breast Implant-Associated Anaplastic Large Cell Lymphoma)

日本乳房オンコプラスチックサージャリー学会
日本形成外科学会
日本乳癌学会
日本美容外科学会(JSAPS)

1. 乳房インプラント関連未分化大細胞型リンパ腫とは（以下 BIA-ALCL と略示）
BIA-ALCL は、乳房再建術または乳房増大（豊胸）術で乳房インプラント（ゲル充填人工乳房など）を挿入された方に生じる、T 細胞性非ホジキンリンパ腫の稀な型の一つです。2016 年の WHO の分類において、他の ALCL と異なるカテゴリーに分類されました¹。生涯罹患率が 1/2207-1/86029 であり、最後のインプラント挿入から診断までは平均 8 年（0～34 年）で、最多の初発症状はインプラント周囲に発生する遅発性漿液腫です。他の ALCL と異なり多くの症例では緩徐に進行します。
局所にとどまる病期では外科治療（インプラントの抜去と完全被膜切除）のみで治癒し、化学療法や放射線療法は要しないとされていますが、死亡した症例も報告されています。^{2,3}
2019 年 7 月アラガン社は日本国内で流通するマクロテクスチャードタイプのエキスパンダーおよびインプラントを自主回収、販売停止としました。2021 年 8 月現在、本邦の保険医療では、アラガン社のエキスパンダーと、アラガン社およびシエントラ社の乳房インプラントが使用可能です。
2. 乳房インプラントの表面構造による分類
乳房インプラントには、表面加工がなく平滑なスムーズと、転位や被膜拘縮の予防を目的とした表面加工を持つテクスチャードが存在します。テクスチャードは、表面積の大きさからマクロテクスチャードとマイクロテクスチャードに分類され、アラガン社・Biocell やポリウレタンが前者に、シエントラ社やメンター社の表面加工が後者に分類されます。
3. BIA-ALCL の発生頻度⁵
術式別では、乳房再建術、増大術の両方で認められ、シリコンインプラント、生理食塩水インプラント、ポリウレタンインプラントから症例報告があります。また、表面構造によって発症率が異なることが明らかにされています。アラガン社・Biocell は、前向き試験の結果からは 1/2207⁵、オーストラリアおよびニュージーランドからは 1/3345¹⁴ と報告されています。マイクロテクスチャードであるメンター社・Siltex は 1/86029（オーストラリア・ニュージーランド）や 1/16703（カナダ）と報告されています。FDA は 2020 年 8 月の時点で、世界での 733 例のうちアラガン社 620 例（85%）、メンター社 50 例（7%）、シエントラ社 10 例（1%）と発表しています³⁰。テクスチャード症例での発症が報告されている一方で、スムーズタイプのみが挿入された方での確定例はありません。FDA によると、発生例の 5%がスムーズタイプの使用例ですが、テクスチャードタイプの使用歴などの確認が不正確とされています⁵。1 例につき、スムーズタイプのみでの発症の可能性があるとされています。また、テクスチャード TE（挿入期間 14 か月）からスムーズインプラントに入れ替えた症例での報告があります³¹。
本邦では 2019 年に 1 例目が報告され²⁹、2021 年 8 月の報告で 2 例目となります。アジアでの報告はタイ⁸とシンガポール⁹における 1 例と韓国における 3 例³²があります。発生頻度の違いは、地理的・遺伝的傾向を示している可能性が示唆されています。
また、ALCL は、他の人工物（整形外科用インプラント、歯科インプラント、注入ポート等）使用症例でもごく稀ながら報告されています¹⁰⁻¹²。

4. 本疾患の特徴と予後

BIA-ALCL の診断時の所見は、多い順に遅発性漿液腫(約 80%)、腫瘤(約 40%)です³。この他、疼痛、腫脹、非対称性、被膜拘縮、潰瘍等があります。局所にとどまる病期では外科治療(インプラントの抜去と完全被膜切除)のみで治癒し、化学療法や放射線療法は要しないとされていますが、死亡した症例も報告されています。BIA-ALCL の5年生存率は91%です³。予後は腫瘍のステージ²⁴によって変わります。

ステージ I	腫瘍が被膜内にとどまるもの
ステージ II	被膜を超えて広がる、またはリンパ節転移を認めるもの
ステージ III	被膜を超えて広がり、かつリンパ節転移を認めるもの
ステージ IV	遠隔転移を認めるもの

ステージ I で腫瘍が完全切除された場合、再発は少なく、治癒が期待できます。一方完全切除できなかった場合やステージ II 以上では、化学療法や分子標的薬、放射線治療が必要になり、この場合の予後は進行度に応じて不良となります。

5. BIA-ALCL の原因と予防策

免疫反応、遺伝的要因、“Biofilm” などの細菌感染、の関与が疑われています。これらの反応はマクロテクスチャードで強く出ることが知られており¹³、これらのインプラントで BIA-ALCL が多く発症することが確認されています¹⁴。

一般的な事項ではありますが、引き続き周術期における感染対策(術前抗生剤投与、皮膚消毒-術中清潔操作、インプラント挿入前のポケット洗浄、インプラントの汚染・細菌付着防止)を徹底してください。また、挿入前に抗生剤やポビドンヨードへの浸漬を推奨する報告もあります¹⁵。

6. 患者への対応

〈エキスパンダーについて〉

・アラガン社 ナトレル 133S が使用可能です。

〈乳房インプラントについて〉

・アラガン社 Inspira シリーズ(スムーズ)が使用可能です。
・シエントラ社 マイクロテクスチャード(ラウンド/アナトミカル)とスムーズが使用可能です。

〈術後について〉

今後インプラントの手術を受ける方には、BIA-ALCL の可能性を説明してください。

インプラント挿入術後の患者に対しては、JOPBS が定める使用要件基準(ガイドライン)^{20, 21} に準じてこれまでと同様の診療を継続してください。破損等に対するスクリーニングとして2年に1回の画像検査が推奨されており、これを継続してください。

FDA やそれよりも早く Biocell の流通を制限した EU、カナダにおいても、無症状の患者や他の異常のない患者における追加のスクリーニング検査や、インプラントの予防的摘出を推奨しておりません。

エキスパンダーの抜去、もしくはインプラントをなんらかの理由で抜去する際に、被膜については、「症状のない方に関するカプセル全・部分切除、もしくは一塊摘出をすべきかどうかについてはデータがない」とされています。一方で被膜の研究において、被膜内異物はテクスチャードタイプで多く、長期留置で増加するということが知られています。現時点では、被膜を切除することにより出血や開胸などのリスクが増すため、全切除は推奨していません。

発症時の早期受診のため、引き続き本疾患についての周知・啓発をお願いいたします。

【BIA-ALCL について現時点で推奨される事項】^{22, 23}

- 今後乳房インプラントの手術を受ける方には、BIA-ALCL の可能性を説明してください。
- 患者・家族用の説明文書の参考例を、学会で用意しています。
- インプラントが挿入されている方には、乳房を定期的に自己検査し、変化が見られた場合は受診するよう指示してください。
- 遅発性、持続性のインプラント周囲漿液腫を発症した症例では、BIA-ALCL の可能性を考慮してください。(最後のインプラント挿入から診断までの期間は、平均 8 年(0~34 年)との報告があります)²⁶。
- 症例の中には、被膜拘縮や乳房インプラント近傍の腫瘍を主訴に受診した例があります。
- BIA-ALCL が疑われる患者は、専門医とともに以下の検査を行い、診断を進めてください。
【検査項目】インプラント周囲貯留液のエコー下穿刺 細胞診 免疫染色(T細胞マーカー、CD30、ALK) フローサイトメトリー
(詳しくはフローチャート、NCCN ガイドラインをご参照ください)
- BIA-ALCL を疑った段階で、対応が難しい場合は、日本乳房オンコプラスチックサージャリー学会へ報告いただければ、状況に応じて助言を行います。
- **BIA-ALCL が確定した症例は自費、保険に関わらず、全て、速やかに日本乳房オンコプラスチックサージャリー学会(JOPBS)に重大有害事象として報告してください。**
場合により学会から追加情報を照会することがあります。
- JOPBS は日本形成外科学会や日本乳癌学会、日本美容外科学会(JSAPS)と協力して、ASPS 主導の全世界登録システム(PROFILE:30 か国加盟)に登録し、本疾患の全容の解明に取り組んでまいります。2020 年 7 月の時点で PROFILE には 328 例の症例が登録されています。世界では 953 例の症例が報告されています⁵。現時点において FDA は世界で 733 例の発症が疑われ、そのうち死亡例が 36 例あったと公表しています。会員の先生方には症例報告にご協力くださいますようお願い致します。
- BIA-ALCL が強く疑われる場合は、集学的医療チーム(例:形成外科、乳腺外科、病理、血液・腫瘍内科など)を組織し、その患者に合わせた治療計画を立ててください。
- 病変が被膜および被膜内に限局する場合は、被膜の完全切除およびインプラント抜去のみで、化学療法・放射線療法なしに、経過観察を行います。被膜を超えて広がる、あるいは転移を認める症例では、追加治療を要し、予後が不良となることがあります。

以上は、下記団体の情報更新により適宜改正いたします。

関連情報

- NCCN ガイドライン(T-cell Lymphomas)
[BIA-ALCL NCCN Guidelines \(Free Registration\)](#)
 - 米国形成外科学会
<https://www.plasticsurgery.org/for-medical-professionals/health-policy/bia-alcl-physician-resources>
 - FDA <https://www.fda.gov/medical-devices/breast-implants/breast-implant-associated-anaplastic-large-cell-lymphoma-bia-alcl>
- 内容に関するお問い合わせは日本乳房オンコプラスチックサージャリー学会事務局
(e-mail: jopbs-office01@shunkosha.com) までご連絡ください。
-

診断基準²⁷

Criteria for Diagnosis of BIA-ALCL	
1	解析のために適切な病理検体が得られている腫瘍で、乳房インプラントの周囲や乳房インプラントに合併する線維性カプセルの内側に存在する滲出液中に浸潤するもの
2	豊富な細胞質と多形性のある核を有する大型リンパ球系細胞よりなる新生物
3	腫瘍には、CD30 の均一な発現と T 細胞マーカーの発現が、免疫組織化学かフローサイトメリーにて示される
4	Anaplastic lymphoma kinase (ALK) タンパク陰性、または 2p23 に存在する ALK 遺伝子を巻き込む染色体転座が陰性。

TNM 分類^{3,22}

Proposed TNM Staging for Breast Implant-Associated Anaplastic Large-Cell Lymphoma				
T: tumor extent	T1 Confined to effusion or a layer on luminal side of capsule	T2 Early capsule infiltration	T3 Cell aggregates or sheets infiltrating the capsule	T4 Lymphoma infiltrates beyond the capsule
N: lymph node	N0 No lymph node involvement	N1 One regional lymph node (+)	N2 Multiple regional lymph nodes (+)	
M: metastasis	M0 No distant spread	M1 Spread to other or gans/distant sites		

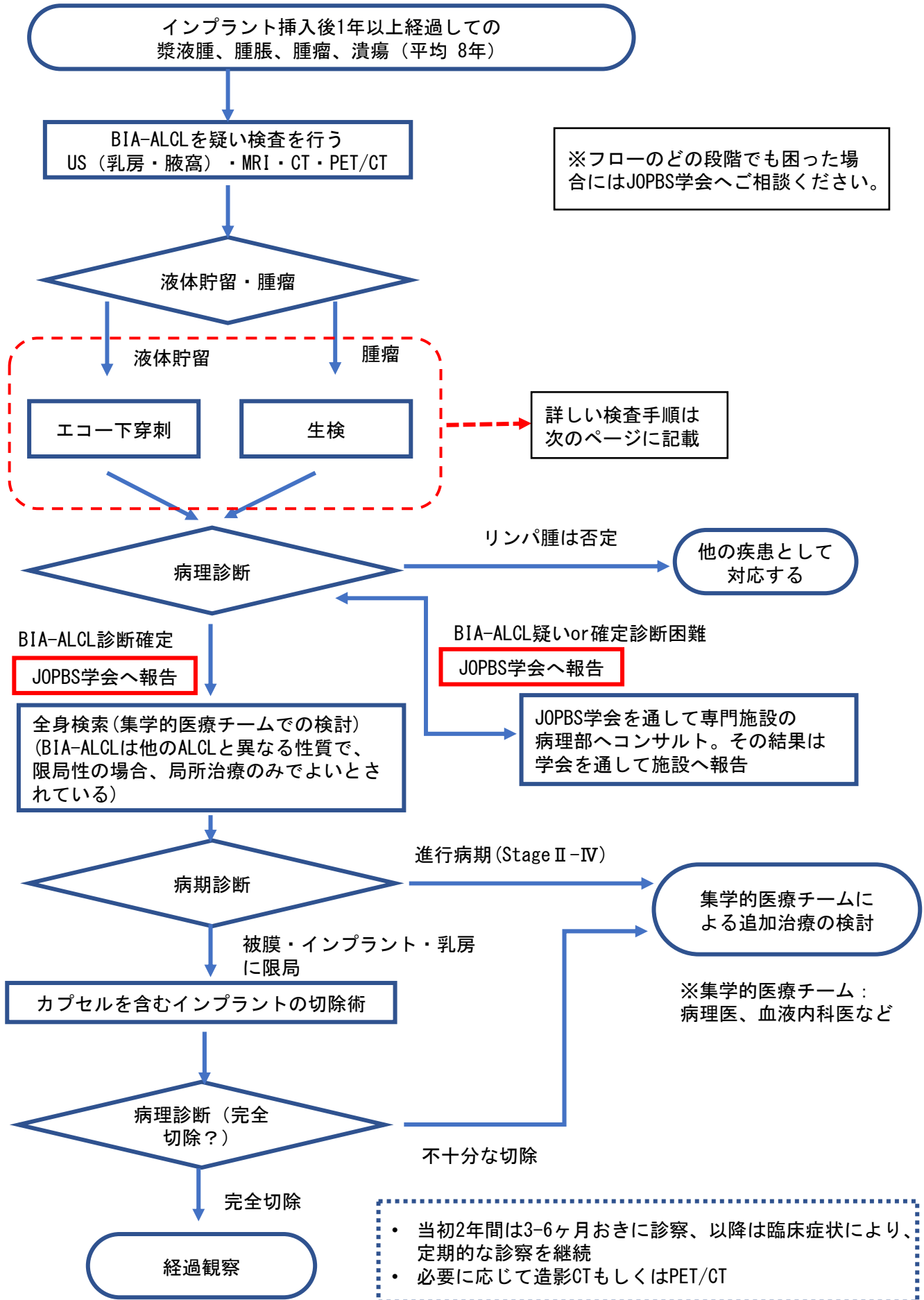
Stage	Description
IA	T1 N0 M0
IB	T2 N0 M0
IC	T3 N0 M0
IIA	T4 N0 M0
IIIB	T1-3 N1 M0
III	T4 N1-2 M0
IV	Tany Nany M1

References:

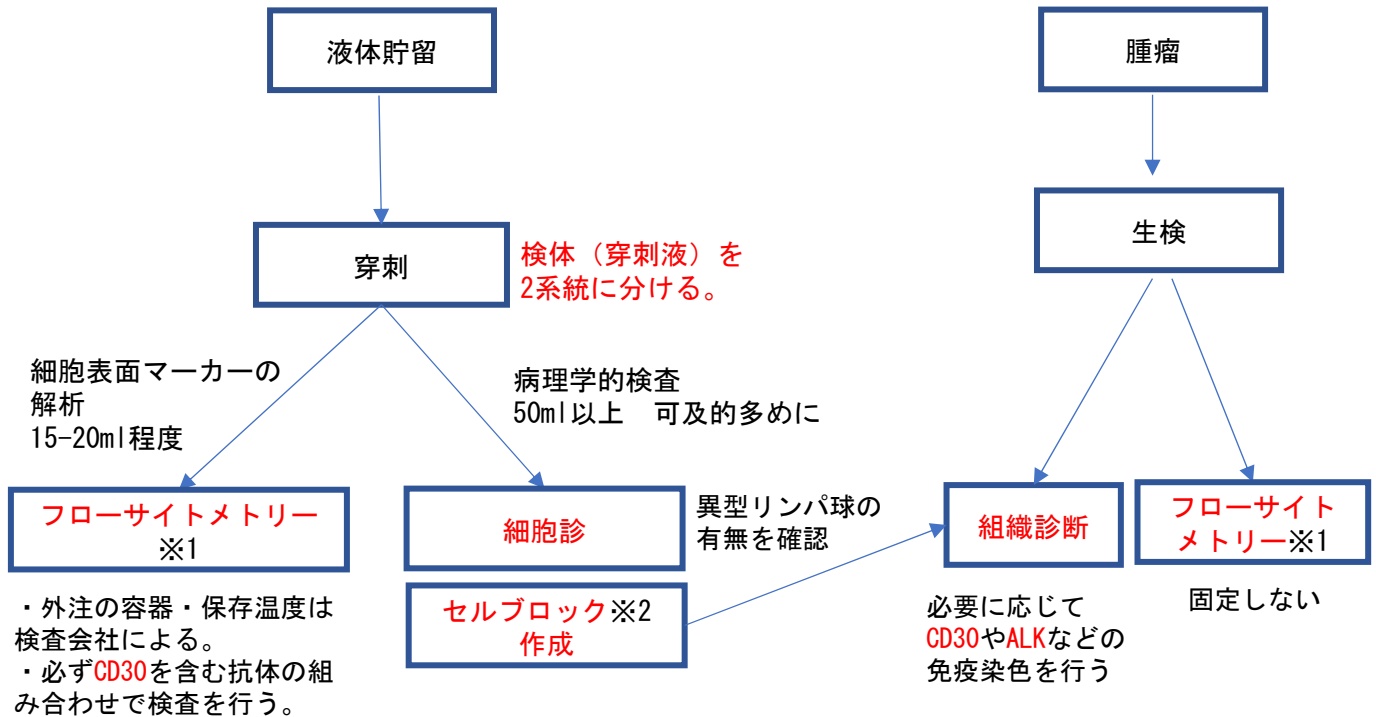
1. Swerdlow SH, Campo E, Pileri SA, et al. The 2016 revision of the World Health Organization classification of lymphoid neoplasms. *Blood*. 2016 May 19; 127(20):2375–2390
2. Kim B, Predmore ZS, Mattke S, et al. Breast implant-associated anaplastic large cell lymphoma: Updated results from a structured expert consultation process. *Plast Reconstr Surg Glob Open*. 2015 Feb 6; 3(1):e296.
3. Clemens MW, Medeiros LJ, Butler CE, et al. Complete surgical excision is essential for the management of patients with breast implant-associated anaplastic large-cell lymphoma. *J Clin Oncol*. 2016 Jan 10; 34(2): 160–8.
4. de Jong D, Vasmel WL, de Boer JP, et al. Anaplastic large-cell lymphoma in women with breast implants. *JAMA* 2008 Nov 5; 300(17): 2030–2035.
5. American Society of Plastic Surgeons. BIA-ALCL Resources. By the numbers, and what they mean. <https://www.plasticsurgery.org/for-medical-professionals/health-policy/bia-alcl-physician-resources/by-the-numbers> (accessed 2019.10.23)
6. Doren EL et al. U.S. Epidemiology of Breast Implant-Associated Anaplastic Large Cell Lymphoma. *Plast Reconstr Surg*. 2017 May;139(5):1042–1050.
7. Loch-wilkinson A, Beath YK, Knight RWJ, et al. Breast Implant-Associated Anaplastic Large Cell Lymphoma in Australia and New Zealand: High-Surface-Area Textured Implants Are Associated with Increased Risk. *Plast Reconstr Surg*. 2017;140(4):645–654.
8. Collett DJ, Rakhorst H, Lennox P, et al. Current Risk Estimate of Breast Implant-Associated Anaplastic Large Cell Lymphoma in Textured Breast Implants. *Plast Reconstr Surg*. 2019;143(3S A Review of Breast Implant-Associated Anaplastic Large Cell Lymphoma):30S–40S.
9. RISK OF BREAST IMPLANT ASSOCIATED-ANAPLASTIC LARGE CELL LYMPHOMA (BIA-ALCL). HEALTH SCIENCES AUTHORITY (Singapore). 2019年5月10日
10. Palraj B, Paturi A, Stone RG, et al. Soft tissue anaplastic large T-cell lymphoma associated with a metallic orthopedic implant: case report and review of the current literature. *J Foot Ankle Surg*. 2010;49(6):561–4.
11. Yoon HJ, Choe JY, Jeon YK. Mucosal CD30-Positive T-Cell Lymphoproliferative Disorder Arising in the Oral Cavity Following Dental Implants: Report of the First Case. *Int J Surg Pathol*. 2015;23(8):656–61.
12. Engberg AK, Bunick CG, Subtil A, Ko CJ, Girardi M. Development of a plaque infiltrated with large CD30+ T cells over a silicone-containing device in a patient with history of Sézary syndrome. *J Clin Oncol*. 2013;31(6):e87–9.
13. Hu H, Jacobs A, Vickery K, et al. Chronic biofilm infection in breast implants is associated with an increased T-cell lymphocytic infiltrate: implications for breast implant-associated lymphoma. *Plast Reconstr Surg*. 2015;135(2):319–29.
14. Magnusson M, Beath K, Cooter R, et al. The epidemiology of Breast Implant Associated Large Cell Lymphoma in Australia and New Zealand confirms the highest risk for grade 4 surface breast implants. *Plast Reconstr Surg*. 2019;
15. Adams WP, Culbertson EJ, Deva AK, et al. Macrot textured Breast Implants with Defined Steps to Minimize Bacterial Contamination around the Device: Experience in 42,000 Implants. *Plast Reconstr Surg*. 2017;140(3):427–431.
16. フランス保健省(ANSM) HP. <https://ansm.sante.fr/S-informer/Points-d-information-Points-d-information/Le-marquage-CE-des-implants-mammaires-textures-de-la-marque-Allergan-Microcell-et-Biocell-n-a-pas-ete-renouvele-par-l-organisme-notifie-GMED-Point-d-information> (accessed 2019.6.3)
17. portant interdiction de mise sur le marché, de distribution, de publicité et d'utilisation d'implants mammaires à enveloppe macro-texturée et d'implants mammaires polyuréthane, ainsi que retrait de ces produits. フランス保健省. 2019年4月2日.
18. Health Canada. Health Canada suspends Allergan's licences for its Biocell breast implants after safety review concludes an increased risk of cancer. <https://www.healthycanadians.gc.ca/recall-alert-rappel-avis/hc-sc/2019/70045a-eng.php> (accessed 2019.6.3)
19. American Society of Plastic Surgeons. BIA-ALCL Frequently Asked Questions. <https://www.plasticsurgery.org/for-medical-professionals/health-policy/frequently-asked-questions> (accessed 2018.3.14)
20. 日本形成外科学会プレストインプラントガイドライン管理委員会. 外傷・先天異常に対する乳房再建、ならびに乳房増大を目的としたゲル充填人工乳房および皮膚拡張器に関する使用要件基準. 2014.
21. 日本乳房オンコプラスティックサージャリー学会ガイドライン改訂委員会. 【改訂版】乳癌および乳腺腫瘍術後の乳房再建を目的としたゲル充填人工乳房および皮膚拡張器に関する使用要件基準. 2017.
22. American Society of Plastic Surgeons. BIA-ALCL Resources. Summary and Quick Facts. <https://www.plasticsurgery.org/for-medical-professionals/quality-and-registry/bia-alcl-summary-and-quick-facts> (accessed 2019.6.3)
23. Clemens MW, Nava MB, Rocco N, et al. Understanding rare adverse sequelae of breast implants: anaplastic large-cell lymphoma, late seromas, and double capsules. *Gland Surg*. 2017 Apr; 6(2): 169–184.
24. NCCN clinical practice guidelines in oncology T-cell lymphomas version 2.2018.
25. Collins MS, Miranda RN, Medeiros LJ, et al. Characteristics and Treatment of Advanced Breast Implant-Associated Anaplastic Large Cell Lymphoma. *Plast Reconstr Surg*. 2019;143(3S A Review of Breast Implant-Associated Anaplastic Large Cell Lymphoma):41S–50S.
26. McCarthy CM, Loyo-Berrios N, Qureshi AA, et al. Patient Registry and Outcomes for Breast Implants and Anaplastic Large Cell Lymphoma Etiology and Epidemiology (PROFILE): Initial Report of Findings, 2012–2018. *Plast Reconstr Surg*. 2019;143(3S A Review of Breast Implant-Associated Anaplastic Large Cell Lymphoma):65S–73S.
27. Clemens MW, Miranda RN. Commentary on: Lymphomas Associated With Breast Implants: A Review of the Literature. *Aesthet Surg J*. 2015;35:545–7.
28. ナトレル®410 プレスト・インプラント及びナトレル®133ティッシュ・エキスパンダーに関する自主回収・販売停止のお知らせ. https://allergan-web-cdn-prod.azureedge.net/allergan-japan/allergan-japan/media/allergan-japan/products/190725_allergan_%E3%83%8A%E3%83%88%E3%83%AC%E3%83%AB%E8%87%AA%E4%B8%BB%E5%9B%9E%E5%8F%8E%E3%81%AE%E3%81%8A%E7%9F%A5%E3%82%89%E3%81%9Bhpc_final.pdf (accessed 2019.7.25)
29. Ohishi, Y., Mitsuda, A., Ejima, K. et al. Breast implant-associated anaplastic large-cell lymphoma: first case detected in a Japanese breast cancer patient. *Breast Cancer*. 2020; 27, 499–504.
30. FDA HP. Medical Device Reports of Breast Implant-Associated Anaplastic Large Cell Lymphoma. <https://www.fda.gov/medical-devices/breast-implants/medical-device-reports-breast-implant-associated-anaplastic-large-cell-lymphoma>. (accessed 2020.9.17)
31. Akhavan AA, Wirtz EC, Ollila DW, Bhatt N. An unusual case of bia-alcl associated with prolonged/complicated biocell-textured expander, followed by smooth round breast implant exposure, and concurrent use of adalimumab: a case report and review of the literature. *Plast Reconstr Surg*. Published online June 15, 2021.
32. Yoon E-S. Current status of breast implant-associated anaplastic large cell lymphoma in South Korea. *J Korean Med Assoc*. 2021;64(1):5–9.

【BIA-ALCL疑い症例に対する検査・治療フローチャート】

2021年8月16日



〈BIA-ALCL検査手順詳細〉



※1 フローサイトメトリーは一般的には施設の病理部門では対応していないことが多いです。
 ※2 セルブロック法とは細胞診検体を沈殿固定し、包埋—薄切を行なうことで、疑似組織的な標本作製する手法。病院に病理部門があれば通常は必要に応じて対応できます。外注先はセルブロックを作成できないので、セルブロック作成後の依頼、もしくはスライドグラスに乗せて免疫染色を依頼、となります。各施設の状況に応じて、学会で相談を受けることが可能です。

・それぞれの検査結果の解釈が難しい場合は、学会で相談を受けることが可能です。

解析法	解析可能時期	診断確定のための必要性
1 細胞診	検体採取時にしかオーダーできない	やった方がよい (1か2のどちらかは最低限必須)
2 セルブロックの作成及び組織診	検体採取時にしかオーダーできない	やった方がよい (1か2のどちらかは最低限必須)
3 CD30を含むフローサイトメトリー	検体採取時にしかオーダーできない	やった方がよい (出来ない場合は4である程度代用可能)
4 CD30 (及びその他) 免疫染色	保存(セル)ブロックに対して施行	1, 2, 3で異常所見があった場合に行う。
5 ALK免疫染色	保存(セル)ブロックに対して施行	CD30陽性リンパ腫であると確定した時点で行う。
6 細胞診スミアに対するALK FISH	検体採取時にしかオーダーできない	不要
7 ALK FISH	保存(セル)ブロックに対して施行	不要 (ALK免疫染色陽性例や、研究・報告用途など特殊な場合)